ci3d®
Customplants

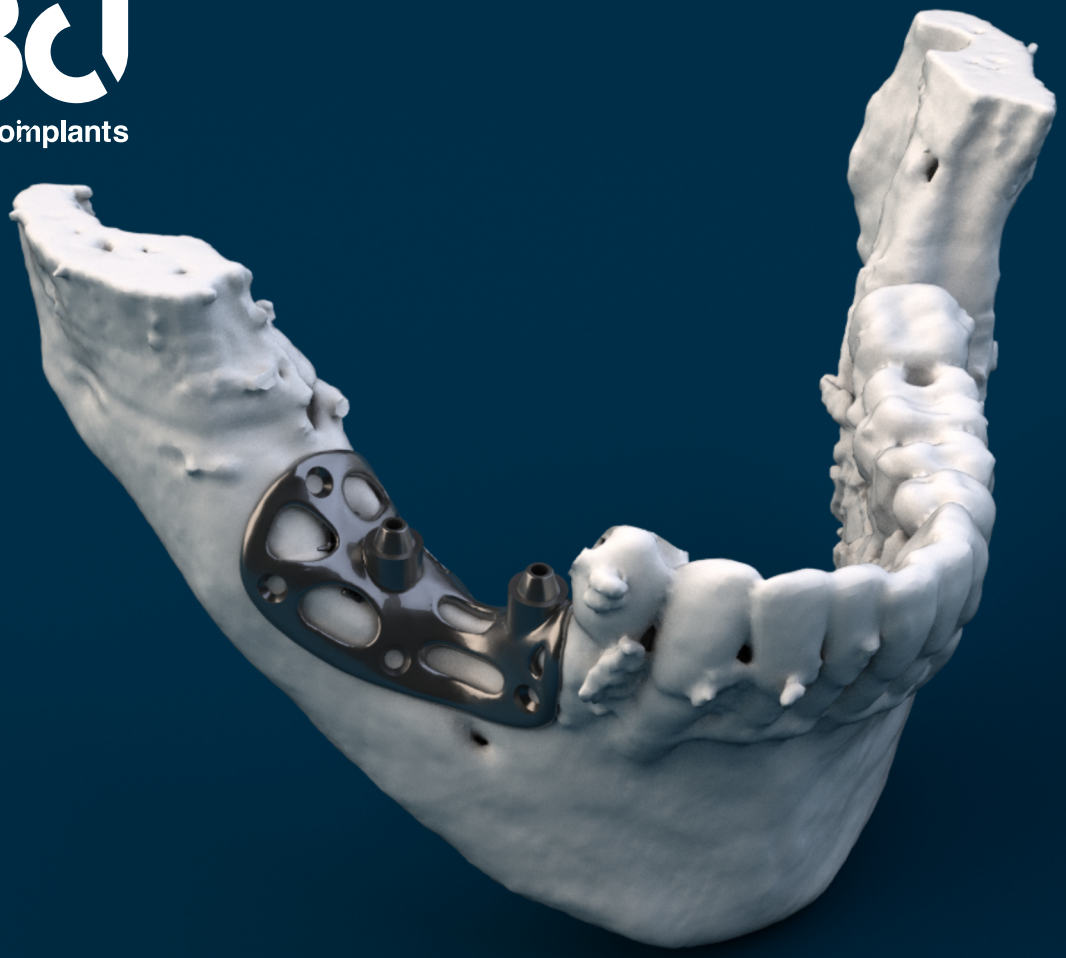

Customimplants®

IMPLANTES

SUBPERIÓSTICOS

Ofrecer al paciente la solución a medida que aporte calidad y bienestar a su vida en el tiempo más reducido posible. Este es el objetivo de los servicios personalizados y de precisión de Customimplants®, garantizando que todas las necesidades quirúrgicas obtienen la respuesta más idónea. Las tecnologías de impresión 3D y fabricación aditiva, junto con nuestra experiencia, se convierten en las herramientas adecuadas con las que ayudar al cirujano a resolver, por ejemplo, patologías maxilofaciales con un implante subperióstico. El siguiente caso clínico del doctor Manuel Chamarro Pons (Complejo Hospitalario Rúber Juan Bravo) es un buen ejemplo de cómo además de calidad de vida devolvemos la sonrisa al rostro del paciente.

Los implantes subperiósticos resultan una adecuada solución que ofrecer a pacientes que presentan lesiones tumorales, una escasa dimensión vertical o una importante reabsorción ósea. La libertad de diseño que ofrece la tecnología utilizada por Customimplants® garantiza la total adaptabilidad del implante que se colocará en el hueso de la encía, debajo del tejido óseo. El diseño plasmó las prescripciones del doctor Chamorro Pons y se fabricó un implante totalmente adaptado a la anatomía del paciente.

Implante

El implante se diseñó con una **estructura reticulada (lattice)** en base para aumentar la fijación secundaria a la mandíbula. El doctor solicitó también la incorporación de dos pilares con conexión protésica para poder rehabilitar estéticamente la zona de forma inmediata. Tras el proceso de fabricación aditiva, el implante de **Ti6Al4V** fue sometido a un postprocesado manual para garantizar un mejor acabado.

Biomodelo

Además, se diseñó y fabricó en poliamida biocompatible un biomodelo hemimandibular para la planificación quirúrgica.

Cabe reseñar, también, el beneficio que supone para el facultativo y el paciente el reducido plazo de fabricación de Customimplants®. Setenta y dos horas después de la validación del diseño por parte del cirujano, el implante está disponible para resolver el problema que presentaba el paciente, derivado de una fracasada implantología previa.

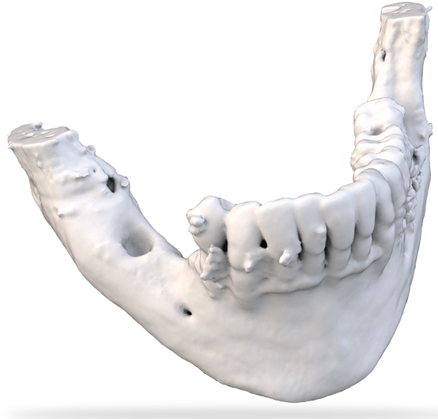

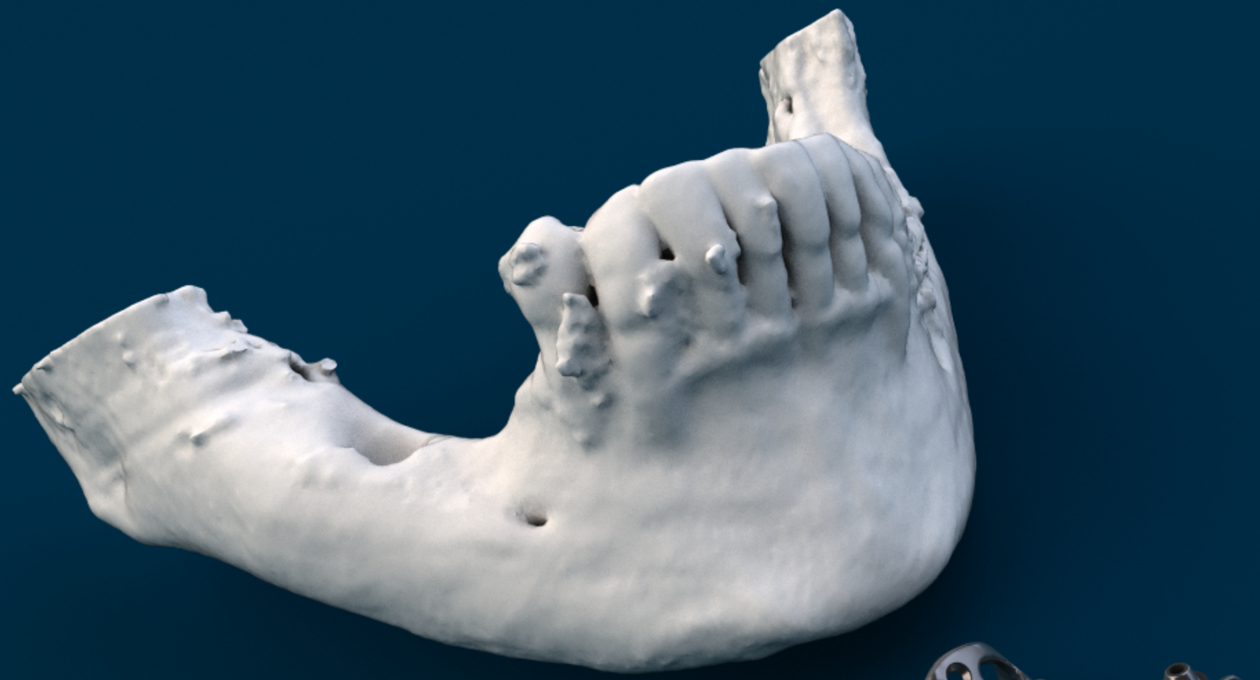



IMPLANTE SUBPERIÓSTICO

CIRUJANO: Manuel Chamorro Pons

COMPLEJO HOSPITALARIO RÚBER JUAN BRAVO (Madrid)

IMPLANTE: Ti6Al4V

BIOMODELO: Hemimandibular en polimiada biocompatible

i3d®
Customplants

Shaping the future